
НАЦИОНАЛЕН КОНСЕНСУС
за ултразвукова диагностика и поведение
при екстракраниална каротидна патология

NATIONAL CONSENSUS
for Ultrasound Diagnostics and Behavior
in Extracranial Carotid Pathology

Под редакцията на:

Проф. Е. Титянова, гмн
Председател на Българската асоциация
по невросонология и мозъчна хемодинамика

Проф. П. Стаменова, гмн
Председател на
Българското дружество по неврология

Доц. К. Гиров, гмн
Председател на Българското национално
дружество по ангиология и съдова хирургия

Доц. И. Петров, гмн
Председател на Българското дружество
по ендоваскуларна терапия

Доц. И. Велчева, гмн
Председател на фондация
„Прегназване от мозъчни инсулти“

Edited by:

Prof. E. Titianova, MD, PhD, DSc
President of the Bulgarian Society
of Neurosonology and Cerebral Hemodynamics

Prof. P. Stamenova, MD, PhD, DSc
President of
the Bulgarian Society of Neurology

Assoc. Prof. K. Girov, MD, PhD
President of the Bulgarian National Society
of Angiology and Vascular Surgery

Assoc. Prof. I. Petrov, MD, PhD
President of the Bulgarian Society
of Endovascular Therapy

Assoc. Prof. I. Velcheva, MD, PhD
President of the Bulgarian
Stroke Prevention Foundation

По инициатива на:

Българска асоциация по невросонология
и мозъчна хемодинамика

Българско дружество по неврология

Българско национално дружество
по ангиология и съдова хирургия

Българско дружество по ендоваскуларна терапия

Фондация „Прегназване от мозъчни инсулти“

At the initiative of:

Bulgarian Society of Neurosonology
and Cerebral Hemodynamics

Bulgarian Society of Neurology

Bulgarian National Society of Angiology
and Vascular Surgery

Bulgarian Society of Endovascular Therapy

Bulgarian Stroke Prevention Foundation

11 март 2011 г.
София

11 March 2011
Sofia

Национален консенсус за ултразвукова диагностика и поведение при екстракраниална каротидна патология

Експертна група:

**Е. Титянова^{1,2,4,5}, П. Стаменова², К. Гуров^{3,5}, И. Петров⁴, И. Велчева^{1,2,5}, Л. Гроздински⁴,
М. Станкев³, В. Червенков^{3,4}, Е. Христова¹, Б. Стаменов^{1,2}, С. Каракънева^{1,2}, И. Стайков²,
М. Даскалов², Е. Василева², Ю. Петрова², В. Божинова², М. Станева⁴, В. Велчев⁴,
З. Стойнева^{1,2}, Г. Гозманов^{1,2}, Н. Делева², С. Андонова^{1,2}, Ив. Петров^{1,2}, С. Кастрев^{1,2},
И. Миланов², Л. Трайков², И. Търнев², Л. Хараланов², М. Клисурски², Т. Захариев³, П. Кенаров**

¹Българска асоциация по невросонология и мозъчна хемодинамика, ²Българско дружество по неврология,

³Българско национално дружество по ангиология и съдова хирургия,

⁴Българско дружество по ендоваскуларна терапия, ⁵Фондация „Предпазване от мозъчни инсулти”

Ключови думи:

ендоваскуларна терапия,
каротидна патология,
каротидна
ендартеректомия,
консенсус,
медикаментозно лечение,
ултразвукова диагностика

По инициатива на Българската асоциация по невросонология и мозъчна хемодинамика, Българското дружество по неврология, Българското национално дружество по ангиология и съдова хирургия, Българското научно дружество по ендоваскуларна терапия и фондация „Предпазване от мозъчни инсулти” на 11 март 2011 г. в град София се прие първия Национален консенсус за ултразвукова диагностика и поведение при екстракраниална каротидна патология.

Консенсусът регламентира неинвазивната ултразвукова диагностика на каротидната патология и принципите на поведение в зависимост от нейната локализация, вид, тежест и функционална характеристика. Той служи за практическо ръководство на поведение, което е предпоставка за ранна диагноза, адекватна профилактика, избор на правилен терапевтичен подход и дългосрочно проследяване на застрашените от мозъчен инсулт рискови контингенти. Прилагането му от различни специалисти допринася за оказване на високо качество на диагностични, лечебни и профилактични здравни услуги във всички звена на доболнична и болнична помощ, които са съобразени с нивото на компетентност на здравното заведение и индивидуалната характеристика на конкретната съдова патология.

Консенсусът включва препоръки, базиращи се на резултати от мултицентрови рандомизирани клинични проучвания или мета-анализи (ниво на доказателства А), едноцентрови или нерандомизирани проучвания (ниво на доказателства В) и експертни препоръки или терапевтични стандарти (ниво на доказателства С). Терапевтичните и процедурни препоръки са градиращи като задължителни (клас I), препоръчителни (клас II) и без ефект (клас III).

National Consensus for Ultrasound Diagnostics and Behavior in Extracranial Carotid Pathology

Panel of experts:

**E. Titianova^{1,2,4,5}, P. Stamenova², K. Guirov^{3,5}, I. Petrov⁴, I. Velcheva^{1,2,5}, L. Grozdinski⁴,
M. Stankev³, V. Chervenkov^{3,4}, E. Hristova¹, B. Stamenov^{1,2}, S. Karakaneva^{1,2}, I. Staikov²,
M. Daskalov², E. Vassileva², J. Petrova², V. Bojinova², M. Staneva⁴, V. Velchev⁴,
Z. Stoyneva^{1,2}, G. Gozmanov^{1,2}, N. Deleva², S. Andonova^{1,2}, Iv. Petrov^{1,2}, S. Kastrev^{1,2},
I. Milanov², L. Traikov², I. Tournev², L. Haralanov², M. Klisurski², T. Zahariev³, P. Kenarov**

¹Bulgarian Society of Neurosonology and Cerebral Hemodynamics, ²Bulgarian Society of Neurology,

³Bulgarian National Society of Angiology and Vascular Surgery, ⁴Bulgarian Society of Endovascular Therapy,

⁵Bulgarian Stroke Prevention Foundation

Key Words:

carotid pathology,
carotid endarterectomy,
consensus, drugs,
endovascular treatment,
ultrasound diagnosis

At the initiative of the Bulgarian Society of Neurosonology and Cerebral Hemodynamics, the Bulgarian Society of Neurology, the Bulgarian National Society of Angiology and Vascular Surgery, the Bulgarian Society of Endovascular Therapy and Bulgarian Stroke Prevention Foundation on March 11, 2011 in Sofia was accepted the First National Consensus for Ultrasound Diagnostics and Behavior in Extracranial Carotid Pathology.

The consensus regulates noninvasive ultrasound diagnosis of carotid pathology and principles of behavior depending on its location, type, severity and functional characteristics. It serves as a practical guide for early diagnosis, adequate prevention, choosing the right therapeutic approach and long-term monitoring of threatened stroke risk population. Its application by different professionals contribute for high quality diagnostic, therapeutic and preventive health services in all units of outpatient and hospital care that are consistent with the level of competence of the hospital and the individual characteristics of the vascular pathology. The Consensus includes recommendations based on results of multicenter randomized clinical trials or meta-analysis (level of evidence A), single-center or non-randomized studies (level of evidence B) and expert advice or therapeutic standards (level of evidence C). Therapeutic and procedural recommendations are graded as required (class I), recommended (Class II) and no effect (Class III).

Каротидната патология е добре документиран самостоятелен значим рисков фактор (РФ) за възникване на мозъчносъдова болест (МСБ), което определя нейната висока социална значимост. Тя представлява интердисциплинарен проблем, ангажиращ различни медицински специалисти (невролози, ангиолози, съдови хирурзи, едноваскуларни терапевти, кардиолози, рентгенолози, общопрактикуващи лекари, неврорехабилитатори и др.).

Настоящият консенсус регламентира неинвазивната ултразвукова диагностика на екстракраниалната каротидна патология и принципите на поведение в зависимост от нейната локализация, вид, тежест и функционална характеристика. Той служи за практическо ръководство на поведение, което е предпоставка за ранна диагноза, адекватна профилактика, избор на правилен терапевтичен подход и дългосрочно проследяване на застрашените от мозъчен инсулт рискови контингенти. Прилагането му от различни специалисти допринася за оказване на високо качество на диагностични, лечебни и профилактични здравни услуги във всички звена на доболнична и болнична помощ, които са съобразени с нивото на компетентност на здравното заведение и индивидуалната характеристика на конкретната съдова патология.

Консенсусът включва препоръки, базираци се на резултати от мултицентрови рандомизирани клинични проучвания или мета-анализи (ниво на доказателства А), едноцентрови или нерандомизирани проучвания (ниво на доказателства В) и експертни препоръки или терапевтични стандарти (ниво на доказателства С). Терапевтичните и процедурни препоръки са градиращи като задължителни (клас I), препоръчителни (клас II) и без ефект (клас III) [4, 5, 7, 8, 9, 10, 12].

Консенсусът съдържа три раздела. Те се отнасят до информация за видовете екстракраниална каротидна патология, правилата за ултразвукова диагностика и принципите на поведение в зависимост от нейната локализация, вид и тежест.

РАЗДЕЛ I. ВИДОВЕ ЕКСТРАКРАНИАЛНА КАРОТИДНА ПАТОЛОГИЯ

1.1. Вродена патология

Отнася се до анатомични варианти на развитие на каротидните артерии, чиято честота варира в широк диапазон – от казуистика до 4%-66%. Класифицира се като:

- 1.1.1. Аплазия
- 1.1.2. Хипоплазия
- 1.1.3. Елонгации и бримки
- 1.1.4. Аневризми
- 1.1.5. Варианти в отделянето и хода на каротидните артерии

Елонгациите на общата (ОСА) и вътрешната (ВСА) сънна артерия са най-чести и достигат до 30% от населението. Проявата им като kinking (прегъване) или coiling (спираловидно усукване) може да бъде изолирано или в съчетание с други заболявания (най-често атеросклероза и фибромускулна дисплазия) като изявата им напредва с възрастта. Въз основа на ангиографски проучвания те се класифицират като:

- тип 1 – С- или S-образна елонгация,
- тип 2 – увиване или засукване на артерията,
- тип 3 – заострено двойно пречупване на началния сегмент на ВСА.

В клиничен аспект елонгациите са по-често асимптомни. Когато те са симптомни, лечението им е само хирургично – прилага се резекция и интерпозиция (end-to-end), транспозиция (end-to-side) към здрав участък на ОСА или заместване с протеза на засегнатия участък.

Вариантите на отделянето и хода на каротидните артерии са разнообразни. В 10% каротидната бифуркация се разполага над (на нивото на 5-ти шиен прешлен) или под (на нивото на 2-ри шиен прешлен) обичайното ниво. В 10-13% външната сънна артерия (ЕСА) се разполага латерално от ВСА. Редки варианти са: агенезия на дясна ОСА или отделянето ѝ директно от аортната дъга, разположение на

Използвани съкращения: БМА – базални мозъчни артерии, ВСА – вътрешна сънна артерия, ЕСА – външна сънна артерия, ДОТ – доплеро офталмичен тест, ДСА – дигитална субтракционна ангиография, ЗД – захарен диабет, ИМИ – исхемичен мозъчен инсулт, КТА – компютърнотомографска ангиография, КЕ – каротидна ендартеректомия, КС – каротидно стентирание, ЛНП – липопротеини с ниска плътност, МАГ – магистрални артерии на главата, МСБ – мозъчносъдова болест, МРА – магнитнорезонансна ангиография, ОСА – обща сънна артерия, РФ – рискови фактори, САК – субарахноиден кръвоизлив, ДИ – диастоличен индекс, СИ – систоличен индекс, ТИА – транзиторна исхемична атака, ТДС – транскраниална доплерова сонография, ТО – трансорбитален достъп, ТТ – транстемпорален достъп, ХАНК – хронична артериална недостатъчност на крайниците.

брахиоцефалният трункус медиално от средната линия, излизане на двете ОСА директно от възходящата аорта, отделяне на лявата ОСА от брахиоцефалния трункус или от общ ствол с дясната ОСА когато дясната субклавийна артерия излиза директно от аортата. Много рядко каротидната бифуркация отсъства – ВСА излиза от ЕСА, двете артерии излизат директно от аортната дъга, ОСА не се разклонява или от нея излизат тиреоидните и вертебралните артерии.

Посочените анатомични вариации на сънните артерии се съчетават с други съдови аномалии, което затруднява тяхната идентификация. Някои от тях са трудно достъпни за ултразвукова диагностика и се доказват само с ангиографски методи.

1.2. Придобита патология

Свързана е с развитие на атеросклероза, дисекации, аневризми, артерио-венозни състия, травматични разкъсвания и екстравазални компресии. Причините са полиетиологични - съдови, възпалителни, генетични, аутоимунни, травматични, туморни и ятрогенни патогенетични механизми.

1.2.1. Каротидна атеросклероза

Каротидната атеросклероза е най-честата причина за каротидна патология. Тя е постоянно действащ фактор, може да засегне всички артериални съдове и да се усложни с атеротромбоза. Мастни петна могат да се наблюдават още по време на феталното развитие, особено при майки с хиперхолестеролемия. Аутопсионни проучвания демонстрират, че 45-77% от младите мъже (средна възраст 20-25 г.) имат белези на атеросклероза. Популационни ултразвукови изследвания установяват асимптомни каротидни стенози (>50%) в 5-8% от населението над 49 г., което корелира с наличието на артериална хипертония и каротисни шумове. Лонгитудинални (22 месеца) проучвания показват прогресия на високостепенните (>70%) асимптомни каротидни стенози до тромбози в 29% от болните, като 60% от тях са симптомни.

В наши дни каротидната атеросклероза е добре документиран самостоятелен РФ за МСБ, чиято величина зависи от степента на стеноза, съчетанието ѝ с други РФ и друга локализация на атеросклерозата. Показано е, че релативният риск от исхемичен мозъчен инсулт (ИМИ) при асимптомни каротидни стенози над 50% е 2.0, а годишният риск от инсулт нараства до 5-6% при стенози над 75%. Асимптомните каротидни стенози над 50% с или без други признаци на атеросклероза се приемат за еквивалент на коронарна болест.

Резултатите от проучването North American Symptomatic Carotid Endarterectomy Trial (NASCET) [11] сочат, че при симптомните каротидни стенози над 70% рискът от ипсилатерален мозъчен инфаркт в следващите две години е 26%. Проучването European Carotid Surgery Trial (ECST) [14] от своя страна показва, че коронарната сърдечна смърт при такива болни достига до 30% за пери-

од от 10 години.

Каротидната атеросклероза често се съчетава и с друга локализация на атеросклероза. По данни на регистъра REACH (Reduction of Atherothrombosis for Continued Health) при около 40% от болните с МСБ се установява мултифокалност на съдовия процес, клинично проявен с исхемична болест на сърцето и/или артериална недостатъчност на крайниците. Преживелите исхемичен съдов инцидент имат повишен риск от прогресия на атеротромбозата и поява на усложнения – рискът нараства с увеличаване на броя на неконтролираните съдовите РФ (артериална хипертония, захарен диабет, нестабилни каротидни плаки, хиперхолестеролемия и др). Посочените данни потвърждават високата социална значимост на каротидната атеросклероза, която е приоритет във всички национални програми за борба с мозъчносъдовите заболявания.

Ултразвуковото изследване е най-бързия, евтин и високо информативен метод за откриване на каротидна атеросклероза още преди появата на клинична симптоматика, когато профилактиката и лечението са най-ефективни. Поведението се определя от вида и броя на РФ, локализацията, вида, тежестта и клиничната характеристика на съдовия процес и вида на мозъчното увреждане. Има научни доказателства, че адекватната първична профилактика намалява значимо риска от инсулт през всички възрасти, а вторичната профилактика (след прекарано мозъчно заболяване) намалява рецидивите, снижава риска от инвалидизация и повишава качеството на живот и в случаите с трайна инвалидност.

1.2.2. Каротидни дисекации

Дисекациите на сънните артерии са най-честият РФ за мозъчен инсулт в млада възраст. Те са резултат от разслояване на съдовата стена поради проникване на кръв между нейните слоеве. Разделят се на два вида – спонтанни и травматични.

► *Спонтанните каротидни дисекации* са сравнително редки. Честотата им варира от 2.6 до 2.9 на 100 000 души население. Обичайно възникват в средна възраст – през петото десетилетие на живота еднакво често при двата пола. Могат да бъдат интракраниални, но по-често се локализируют екстракраниално. Причините за тяхната поява са непълно изяснени. Приема се, че механични фактори (травми, шийни увреди, резки изпъвания на шията и др.) на фона на неконтролирано артериално налягане, предразполагащи артериопатии и системни заболявания на съединителната тъкан (синдром на Marfan, васкулит на Ehlers-Danlos, автозомно-доминантна поликистоза на бъбреците, pseudoxanthoma elasticum, фибромускуларна дисплазия и тип I на osteogenesis imperfecta) играят ключова роля в патогенезата на тяхното възникване. Появява се т. нар. “сълзене” между интимата и медията или между медията и адвентицията на съдовата стена поради разкъсване на vasa vasorum. Може да се образува интрамурален хематом, който да предизвика локална стеноза, тромбоза, псевдоаневризма или тромбемболизъм. Често е наличие анамнеза за инсулти във фамилията и пред-

разполагащи фактори към микротравматизъм – йога, гимнастика, силна кашлица и др.

► *Травматичните каротидни дисекции* също са редки. Честотата им е приблизително 1/1000 (0.1%) от общия травматизъм. Диагностицират се обикновено късно – едва след поява на клинични симптоми от басейна на травмирания съд. Травми на сънните артерии с дисекция и/или псевдоаневризма се съобщават в 76% от болните с шийен травматизъм. При тях честотата на мозъчносъдовите усложнения достига до 80%, а смъртността – до 40% от пострадалите. Свързват се с рязка хиперекстензия или ротация на главата и врата, което изпъва, травмира и дисецира артерията. Процесът е динамичен, може да бъде обратим, симптоматичен или напълно асимптоматичен.

Клиничната характеристика на каротидните дисекции е разнообразна и променлива. Те могат да бъдат напълно асимптомни при добро колатерално кръвообращение или да се усложнят с атеротромбоза, която е потенциален източник на емболи към мозъка. Възникналата тромбоза може бързо да премине в артериална стеноза и да настъпи спонтанно подобрение. В 20% от болните дисекциите дебютират с ИМИ без предхождащи симптоми и/или с общомозъчна симптоматика. В 60% от случаите с невроизобразяващи методи се откриват исхемични промени в мозъчния паренхим.

Диагнозата се поставя въз основа на насочена анамнеза, клинично изследване, провеждане на ултразвукови и изобразяващи изследвания. Инструменталните методи имат различна диагностична стойност в зависимост от вида на дисекцията, качеството на използваната апаратура и опита на изследователя. Ултразвуковите методи са с ниска чувствителност за скрининг на травматични каротидни дисекции – от 38.5% до 86% при използване на висок клас дуплекс-системи. Дигиталната субтракционна ангиография (ДСА) е с висока диагностична стойност, но поради своята инвазивност, висока цена и 1% риск от компликации се прилага само при определени индикации. Компютърнотомографската спираловидна ангиография (КТА) е предпочитан метод при травми на шията, но е с по-малка диагностична стойност в сравнение с ДСА и магнитнорезонансната ангиография (МРА). Ако не се използва контраст, се търсят индиректни белези за каротидна дисекция – оток на меките тъкани, хематом в близост до ВСА, периваскуларни инфилтрати, съседни фрактури и др. Магнитнорезонансната ангиография с използване на 3-измерна реконструкция е с най-висока информативна стойност, но е значително по-скъпа.

1.2.3. Каротидни аневризми

Аневризмата се дефинира като ограничено разширение на артерията с образуване на аневризмен сак поради нарушаване на структурата на съдовата стена. Те биват вродени и придобити, истински и лъжливи (псевдоаневризми). Стените на истинските аневризми се изграждат от всички слоеве (макар и изтънени) на съдовата стена. Псевдоаневризмите имат свръхтънка стена, състояща се само от адвентията, околосъдови тъкани и кръвни елементи.

По форма аневризмите се разделят на вретеновидни (фузиформени), торбовидни (сакциформени) и дисекиращи. Фузиформените аневризми са по-чести при възрастни пациенти с атеросклероза и обичайно засягат вертебробазиларната система. Сакциформените аневризми се локализируют предимно в областта на каротидния сифон. Дисекиращите аневризми са редки и се асоциират с травматични увреждания.

Причините за придобитите каротидни аневризми са различни – дегенеративни промени в съдовата стена, атеросклероза в съчетание с хипертония и наличие на предразполагащи фактори – наследствени (синдром на Марфан, глюкозидазен дефицит, алфа1-антитрипсинов дефицит, поликистозна болест на бъбреците, фибромускулна дисплазия) и придобити – облитерация на ваза вазорум, хронични микротравми, възпалителни процеси (сифилис, болест на Takayasu, болест на Behcet, болест на Kawasaki, панартериитис нодоза, лупус еритематодес, септичен ендокардит, микотични инфекции и др.), тютюнопушене, алкохолизъм, употреба на наркотици, тумори, оперативни интервенции.

Според клиничните прояви каротидните аневризми се класифицират като: асимптомни, симптомни и усложнени. Асимптомните каротидни аневризми се откриват случайно или се диагностицират след поява на клинична симптоматика. Симптомните аневризми са обикновено по-големи и растящи, могат да предизвикат перианевризмален възпалителен процес и/или компресия върху съседни структури. При екстракраниална локализация палпаторно се установява пулсираща формация, усилен артериален пулс и проведени шумове. Аневризмите могат да се усложнят с руптура, стеноза или тромбоза. Стенотичните и тромбозиралите аневризми са с висок риск от дистална емболизация, транзиторни исхемични атаки (ТИА) или ИМИ.

Ултразвуковото дуплекс-скениране е основен скринингов метод за диагностициране на екстракраниални каротидни аневризми. Те се потвърждават с ангиографски методи.

1.2.4. Екстравазални компресии

Причиняват се от възпалителни инфилтративни и абсцедиращи процеси в шийната област, тумори, травматични и ятрогенни периаартериални хематоми, оперативни интервенции, интубации и др. В зависимост от локализацията и големината на екстравазалния процес, формациите могат да променят хода на каротидните артерии, да стенозират лумена им чрез външна компресия, да инфилтрират артерията по съседство или да предизвикат дисекция. Каротидната компресия може да бъде асимптомна или симптомна. Патологията се диагностицира лесно с ултразвукови изобразяващи методи и/или КТ/МРТ с ангиография.

РАЗДЕЛ II. УЛТРАЗВУКОВА ДИАГНОСТИКА

Изборът на диагностичен и терапевтичен подход при каротидна патология се основава на редица рандомизирани проучвания, въз основа на

които са приети международни консенсуси и са създадени конкретни указания. Диагнозата на каротидната патология се базира на подробна анамнеза, соматичен статус, щателно неврологично изследване, провеждане на допълнителни кардиологични и параклинични изследвания, прилагане на неинвазивни (невросонографски, КТА и МРА) и инвазивни (ДСА) съдовоизобразяващи методи, както и по време на ревакуларни процедури.

Макар, че ангиографските методи все още се приемат в някои страни за „златен стандарт“ при определяне на степента на каротидна стеноза, в Европейския съюз ултразвуковите методи са първи избор за скрининг, диагноза и лонгитудинално проследяване на магистрална съдова патология. Те са безвредни, лесно приложими, имат висока чувствителност и специфичност, дават комплексна информация за морфологията и хемодинамиката на съдовата патология, могат да се прилагат многократно и имат ниска себестойност. Сред ултразвуковите методи на изследване съчетанието на В-скениране в реално време и пулсова доплерова сонография, наречено дуплекс-скениране, намира най-широко приложение за доказване на каротидна патология. То позволява едновременна оценка на локализацията, вида, тежестта, предилекцията, еволюцията и функционалната характеристика на съдовата лезия и дава информация за ефективността на колатералното кръвообращение. Точността на получените резултати зависи в голяма степен от апаратурата, качеството на изследване и опита на изследователя. При неопитен изследовател и некачествена апаратура изследването не се препоръчва или може да се приложи само като скрининг за разграничаване на нормален от патологичен доплеров сигнал. В тези случаи резултатът е несигурен и трябва да се използват други диагностични методи за поставяне на правилна диагноза.

2.1. Цели

2.1.1. Провеждане на периодична ултразвукова оценка на състоянието на мозъчните артерии за:

- Идентификация на магистралните съдове на главата и горните крайници (каротидни, вертебрални, субклавийни, брахиални, супратрохлеарни и офталмични артерии и вени) и базалните мозъчни артерии;
- Оценка на съдовата морфология и нейната функционална характеристика чрез определяне на:
 - Интима-медия комплекс (ИМК);
 - Диаметър на съдовия лумен;
 - Скоростни показатели на кръвния ток и индекси;
 - Характеристика на съдовата патология – локализация, вид, тежест, повърхност, стабилност;
 - Степен на каротидна стеноза и нейния хемодинамичен ефект;
 - Оценка на интракраниалната хемодинамика и ефективността на колатералното кръвообращение – провеждане на доплеров офталмичен тест (ДОТ) и други компресивни проби.
- Откриване на микроемболични сигнали и

идентифициране на техния източник;

- Оценка на вазомоторната реактивност на мозъчните артерии с или без невронавигация;
- Лонгитудинално проследяване на еволюцията на съдовия процес;
- Периодична оценка на ефекта от приложеното лечение.

2.1.2. Идентифициране на лица с каротидна патология, тяхното диспансеризиране и проследяване.

2.1.3. Насочване на болни за ангиография (КТА, МРА и ДСА).

2.1.4. Избор на терапевтичен подход

- консервативен (медикаментозен);
- реконструктивен – каротидна ендартеректомия (КЕ) или каротидно стентирание (КС).

2.1.5. Терапевтично въздействие чрез сонотромболиза с или без тъкънен рекомбинантен плазминогенен активатор.

2.2. Индикации за ултразвуково изследване

2.2.1. Загължителни

- Цервикални шумове;
- Пулсиращи формации в шийна област;
- Amaurosis fugax;
- Хемисферен инсулт;
- Транзиторни исхемични атаки;
- Вертебробазиларна недостатъчност – drop attacks;
- Синкопи;
- Васкулити;
- Фибромускулна дисплазия;
- Шийни травми;
- Болни с доказана каротидна атеросклероза;
- Болни, подлежащи на каротидна ревакуларизация – предоперативно, интраоперативно и постоперативно;
- За оценка на лечебния ефект;
- Съмнение за стил-синдроми;
- Съмнение за дисекция на артериалните съдове;
- Съмнение за вродена или придобита съдова аномалия;
- Наличие на множествени РФ за атеросклероза;
- Доказана друга локализация на атеросклероза – коронарна, абдоминална, периферна и др.

2.2.2. Препоръчителни

- Възраст над 40 г.;
- Лица с изменяеми РФ без МСБ – артериална хипертония, тютюнопушене, захарен диабет, предсърдно мъждене и други сърдечни заболявания, каротидни стенози, постменопаузна хормонотерапия, хипервискозитет хиперхомоцистемия, хиперлипидемия, затлъстяване, застоен живот, злоупотреба с алкохол и др.;
- Наследствена предразположеност за МСБ;
- Профилактични прегледи.

2.3. Човешки ресурс и обучение

Диагностичната стойност на ултразвуковото изследване зависи от вида на използвана-

та техника, квалификацията на изследователя и качеството на инсонирание. Това налага да се спазват определени технически, методични и квалификационни изисквания, което да гарантира високо качество на изследване и пълна безопасност за пациента.

2.3.1. Човешки ресурс

Ултразвуковото изследване при каротидна патология се провежда от предварително подготвени специалисти с достатъчно теоретични познания, професионален опит и практически умения:

- лекар със специалност по нервни болести и професионална квалификация по “невросонология”;

- лекари с една от специалностите – ангиология, кардиология или съдова хирургия и професионална квалификация „ултразвукова съдова диагностика”;

- В лабораториите работят медицински сестри или лаборанти, преминали специализиран курс на обучение.

2.3.2. Обучение

Обучението за придобиване на професионална квалификация за извършване на високоспециализираните дейности „невросонология” и „ултразвукова съдова диагностика” се провежда по единни учебни програми с полагане на държавен изпит. Конкретните условия са посочени в действащите нормативни разпоредби в системата на здравеопазването.

2.4. Техническо оборудване

2.4.1. Базисно оборудване (първо ниво).

Включва комбиниран доплеров сонограф за изследване на магистралните и базалните мозъчни артерии и вени, принтер.

2.4.2. Специализирано оборудване (второ ниво). Включва апарат за цветно дуплекс-скениране на артериалното и венозото мозъчно кръвообращение, принтер и видео.

2.4.3. Високотехнологично оборудване (трето ниво). Включва мултимодален дуплекс-сонограф, окомплектован с различни изобразяващи методи, мултидиапазонен транскраниален доплеров сонограф, ултразвукова ангиография, система за мониториране на микроемболични сигнали, вазомоторна реактивност и мозъчна перфузия, принтер, видео.

2.5. Обем на изследване

2.5.1. Първо ниво: Стандартна доплерова сонография

- Провеждане на екстракраниална доплерова сонография за изследване на ОСА, ВСА сънни и вертебралните артерии с регистриране на сонограми със цветен спектрален анализ, определяне на скоростни показатели, индекс на Пурцело (RP) и Пулсативен индекс (PI). Прилага се задължително ДОТ. При наличие на стил-синдроми се изследват субклавийните и брахиалните артерии.

- Провеждане на транскраниална доплерова сонография (ТДС) за изследване на базалните мозъчни артерии (БМА) – средна, предна и задна

мозъчни артерии, базиларна и вертебрални артерии при използване на транстемпорален, трансорбитален и субокципитален достъп. Регистрират се сонограми със спектрален анализ, определят се скоростните показатели на кръвния ток, пулсативният и трансмисивен пулсативен индекси.

2.5.2. Второ ниво: Дуплекс-скениране на съдовата система на мозъка

- Провеждане на екстракраниална и транскраниална доплерова сонография от първо ниво.

- Цветно дуплекс-скениране на екстракраниалните артерии – определяне на съдов лумен, дебелина на ИМК, характеристика на плаките по локализация, вид, тежест и стабилност, процент на луменна стеноза, оценка на ефективността на колатералното кръвообращение.

- Цветно дуплекс-скениране на БМА – изобразяване на вилизиевия кръг, идентифициране на артериите, определяне на скоростта на кръвотока, оценка на проходимостта на комунициращите артерии и ефективността на колатералната циркулация, изобразяване на съдовата патология (стенози, аневризми, артерио-венозни малформации, каверноми).

- Използване на ехо-контрастни материи за подобряване на качеството на изобразяване.

2.5.3. Трето ниво: Функционална невросонология и ултразвуково невроизобразяване

- Провеждане на стандартна доплерова сонография и цветно дуплекс-скениране от второ ниво.

- Ултразвукова ангиография, изобразяване на мозъчни структури, венозни синуси и вени.

- Мониториране на скоростните показатели на кръвния ток за изследване на мозъчната вазомоторна реактивност, регистриране на микроемболични сигнали, определяне на критичното перфузионно налягане, оценка на ефекта на различни медикаменти.

- Сонотромболиза.

2.6. Нива на компетентност

Нивото на компетентност се определя от нивото на обучение на човешкия ресурс и техническото оборудване на ултразвуковите лаборатории, следвайки указанията на националните стандарти и Европейската федерация на ултразвуковите дружества в медицината и биологията (European Federation of Societies for Ultrasound in Medicine and Biology).

При липса на квалифициран персонал и качествена апаратура ултразвуково изследване не се провежда или се прилага само като скрининг за разграничаване на норма от патология.

2.6.1. Първо (скринингово) ниво – извършва се от лекар, преминал първи модул на обучение по доплерова сонография в лаборатории от първо или второ ниво. Задължително се провежда скринингов ДОТ. При съмнение за каротидна патология болният се насочва към дуплекс-скениране на магистралните и мозъчните артерии и/или КТА/МРА/ДСА.

2.6.2. Второ (специализирано) ниво – извършва се от лекар с необходимата професионална квалификация в лаборатории от второ

ниво. При необходимост болният се насочва за високотехнологично ултразвуково изследване и/или ангиографско изследване.

2.6.3. Трето (високотехнологично) ниво – извършва се от лекар с необходимата професионална квалификация в лаборатории от трето ниво. Ангиографско изследване се провежда при определени индикации. При предстояща каротидна ендартеректомия се препоръчва изследването да се провежда съвместно със съдов хирург за избягване на ангиография.

2.7. Общи принципи на ултразвукова диагностика

2.7.1. Безопасност

Клиничното невросонографско изследване следва принципите за безопасност и сигурност, регламентирани от Европейския комитет за безопасност на медицинския ултразвук, пета версия от 2008 г. (European Committee of Medical Ultrasound Safety – ECMUS) [6]:

► Ултразвуково изследване се прилага само от компетентни специалисти в сертифицирани лаборатории, които са преминали специализирано обучение и могат да работят безопасно със сонографска апаратура (клас I, ниво на доказателства C).

► За избягване на увреждащи термични и механични въздействия при използване на микросферни контрастни материали термалният (Thermal index – TI) и механичният (Mechanical index – MI) индекси се проследяват периодично. Ползват се най-ниските им нива при спазване на принципа „ALARA“ (As Low As Reasonable Achievable). При невъзможност да се поддържат ниски стойности на посочените показатели времето на изследване трябва да се скъси максимално. Препоръчва се строг контрол на индексите при изследване на жени в ранна бременност за предпазване на ембриона (очи, сърце и мозъчни структури).

► Риск от повишено затопляне на тъканите има при използване на пулсов спектрален анализ, цветно доплерово и мощностно изобразяване. Механичният индекс може да се повиши при прилагане на хармонично (Tissue harmonic imaging) и 4-измерно изобразяване. За намаляване на риска се препоръчва скъсяване на изследването и паузи по време на провеждането му.

► Използването на контрастни материали, съдържащи микровезикули, трябва да се ограничи максимално при болни с остри коронарни синдроми и нестабилна стенокардия поради опасност от преждевременна вентрикулна контракция.

► Употребата на контрастни субстанции трябва да се избягва 24 часа преди екстра-корпорални лечебни въздействия.

2.7.2. Предимства и негостатъци на ултразвуковата диагностика

► Предимства:

- Тя е неинвазивна, бърза и безопасна;
- Възможност за портативност, преносимост и изследване до леглото на болния;
- Относително евтина;
- Дава едновременно информация за морфологията и функционалната характеристика на съдовата патология в реално време;

- Високотехнологичните методи позволяват 3/4-измерно изобразяване в различни равнини и ултразвукова ангиография;

- Висока чувствителност и специфичност за откриване на каротидна патология (90-99%).

► Негостатъци:

- Зависимост от опита на изследователя и качеството на апаратурата;

- Регистриране на артефакти, причинени от анатомичния ход на съдовете, калцификати и др.;

- Риск от хипер- или хиподиагностика;
- Ниска чувствителност при филиформенни стенози;

- Липса на единни ултразвукови критерии за класификация на патологията;

- Липса на единен стандарт за производство на ултразвукова апаратура;

- По-ниска чувствителност при вертебрална патология;

- Технически ограничения при шийни травми.

2.7.2. Техника на изследване

► Позиция на тялото – легнало положение с максимален достъп до шията, може и друга позиция при определени индикации.

► Ползване на контактна паста за намаляване на кожното съпротивление.

► Всяка артерия се инсонира на референтни места, посочени в т. 2.8.

- Артериите се проследяват по целия им достъпен ход, в посока от проксимално към дистално, винаги симетрично за сравняване на хомоложни участъци – асиметрия извън физиологичните граници може да е белег за патология.

- Целият диаметър на съда се включва в обхвата на ултразвуковата емисия – локализацията на пробния обем повлиява спектралния анализ на доплеровия сигнал.

- При каротидна стеноза изследването се провежда задължително преди, във и след стеноичния участък.

- Използване се оптимален ъгъл на инсонирание от 45-60° – нарастването му с 30° води до намаляване на доплеровото честотно изместване с 13%.

- Посоката на доплеровия сигнал се определя от посоката на ултразвуковата емисия спрямо кръвния ток – той е ортограден при насочване на ултразвука срещу кръвотока, ретрограден – по-посока на кръвотока и бидирекционален – от местата на бифуркация.

- Прилагане на компресионни тестове за идентификация на артериите и оценка на ефективността на колатералната циркулация.

- Комплициране на сонографската находка при съчетана съдова патология и варианти на вилizieвия кръг.

- Зависимост на ултразвуковата диагностика от квалификацията на изследователя и вида на използваната апаратура.

- Повишаване на точността на резултатите чрез едновременна оценка на доплерови и не-доплерови показатели и използване на система за качествен контрол чрез сравнителни КТА/МРА/ДСА изследвания.

- Ползване на изследователски протокол и

регистрация.

- Задължителна информация:
 - Име, пол и възраст на пациента;
 - Дата на провеждане на изследването;
 - Име на лекаря извършил изследването;
 - Вид на ултразвуковото изследване;
 - Описание на находката;
 - Посочва се методът, използван за изчисляване на процента на стеноза;
 - Сравняване на резултата от предходни изследвания;
 - Мотивирано заключение;
 - Архивиране на изследването.
- Препоръчителна информация:
 - Насочваща диагноза;
 - Кратка анамнеза и неврологичен статус;
 - Измерване на артериалното налягане на двете ръце и сърдечната честота;
 - Регистриране на РФ за атеросклероза;
 - Регистриране на изследването на хартиен, електронен и/или видео носител.

2.7.4. Избор на сонди

➤ Постоянновълнова и пулсова доплерова сонография – ползва стандартни едночестотни сонди за изследване на:

• Каротидни и вертебрални артерии – 4 MHz.

• Супратрохлеарни и супраорбитални артерии – 8 MHz.

• Базални мозъчни артерии – 2 MHz.

➤ Дуплекс-скениране – ползва едночестотни или мултичестотни линейни или специализирани сонди за изследване на:

• Каротидни и вертебрални артерии – честотен диапазон 4-8 MHz.

– Провеждане на доплерова сонография – сонди под 7 MHz.

– Оценка на ИМК и характеристиката на плаките – сонди над 7 MHz;

– При дълбоко разположени съдове в шийната област могат да се използват допълнително конвексни сонди с честота под 7 MHz.

– 3/4-измерно изобразяване – специализирани сонди с честота 5-7 MHz.

– Ултразвукова ангиография – сонди със специализиран софтуер.

• Супратрохлеарни и супраорбитални артерии – честотен диапазон 8-12 MHz.

• Базални мозъчни артерии – честотен диапазон 1- 2.8 MHz.

• Микроциркулация – честотен диапазон 16-20 MHz

• Невронавигация – специализирани сонди за интраоперативна диагностика

2.7.5. Индикации за контрастно усилване на сигнала

- За повишаване на ехогенността на образа;
- При лош темпорален прозорец;

➤ Дълбоко разположени съдове;

➤ За по-добра оценка на морфологията на атероматозната плака;

➤ За разграничаване на оклузия от филиформена стеноза;

➤ За оценка на интракраниалната мозъчна перфузия (трето ниво).

2.8. Идентификация на каротидните артерии

Ултразвуковата идентификация на каротидните артерии се основава на [3, 13]:

1. Място на инсонирание.

2. Визуален и спектрален анализ на сонограмите.

3. Посока на кръвния ток.

4. Промяна в доплеровия сигнал след компресия на ОСА и по време на периодична компресия на крайните разклонения на ЕСА (повърхностната темпорална артерия).

5. Зависимост на доплеровия сигнал от сърдечния цикъл.

6. Познаване на анатомичните варианти на магистралните артерии.

2.8.1. Обща сънна артерия (ОСА)

➤ Разполага се латерално от трахеята, хранопровода и щитовидната жлеза и е добре фиксирана. В дясно излиза от truncus brahiocephalicus на височината на стерноклавикуларната става, а вляво – директно от аортната дъга. Дясната ОСА е с 4-5 cm по-дълга от лявата. Двете ОСА имат прав ход, разположени са повърхностно и могат да се изледват по цялото си протежение до нивото на каротидната бифуркация (C₃-C₅).

➤ Използва се ултразвукова емисия с честотен диапазон 4-7 MHz, насочена краниално под ъгъл от 45°.

➤ Сондата се разполага в основата на врата пред предния ръб на m. sternocleidomastoideus и на бифуркацията (на нивото на щитовидния хрущял).

➤ Доплеровата крива има висока систолна, ниска диастолна скорост и добре очертан спектрален прозорец.

➤ Луменът на ОСА се проследява с В-скениране в реално време и/или дуплекс-скениране. Стените на нормалната ОСА са с гладки и резки очертания. Кръвният ток се кодира с червен цвят, а прилежащата вена се оцветява в синьо.

➤ Диференциална диагноза се прави с други артерии в шийната област със сходна спектрална характеристика – a. thyreoidea superior, клонове на truncus thyroscervicalis и проксималния отдел на ВА. Натискът на сондата прекъсва кръвния ток в повърхностно разположените артерии, а ВА се разпознава чрез периодични компресии в дисталния ѝ сегмент зад мастоидния израстък.

2.8.2. Вътрешна сънна артерия (ВСА)

➤ ВСА се отделя от ОСА на нивото на каротидната бифуркация. Тя има почти праволинейен ход до черепната основа и в около 25% може да бъде прегъната. В екстракраниалната си част тя е латерално разположена спрямо ЕСА (90%), в 10% се разполага медиално от нея. Сондата се разполага латерално от ЕСА под челюстния ъгъл.

➤ ВСА влиза в черепа през canalis caroticus. Интракраниалните ѝ (иВСА) сегменти (интракоста-

лен, кавернозен и мозъчен) са достъпни за изследване само с ТДС или дуплекс-сонография при използване на субмандибуларен, трансорбитален (ТО) и трансемпорален (ТТ) достъп. Сонографските критерии за идентификация на иВСА са:

- дълбочина на изследване 55-75 mm;
- при ТО достъп сигналът от субклино-видната част е ортограден, от супраклиноидната – ретрограден, от коляното на сифона – бидирекционален;
- под 40 mm се регистрира сигнал от офталмичната артерия, а над 70 mm – от прекомунициращия сегмент на хомолатералната предна мозъчна артерия;

• Компресията на хомолатералната ОСА спира кръвотока в иВСА.

➤ ВСА има относително характерен сонографски патерн – висока диастолна скорост, ниско съдово съпротивление, слаба систолна модулация и добре очертан спектрален прозорец. Скоростта на кръвния ток се запазва висока и във фазата на диастола, което обуславя типичен артериален звук. За разграничаването ѝ се използва периодична компресия на повърхностните клонове на ЕСА, които не прекъсват кръвотока във ВСА. С В-скениране или дуплекс-скениране артерията се проследява по целия ход в екстракраниалния сегмент в лонгитудинален или напречен план.

➤ Сонографското разграничаване на ВСА може да се затрудни при варианти в анатомичния ѝ ход. В тези случаи артерията се търси чрез промяна на мястото и ъгъла на инсонирание. Понякога ВСА е покрита от вена, която пречи на инсонирането ѝ. Чрез локален натиск на сондата венозният кръвен ток се отстранява и артерията става достъпна за сонографско изследване.

➤ Ултразвуковото изобразяване е с ограничен обхват и е най-информативно в областта на каротидната бифуркация.

2.8.3. Външна сънна артерия (ЕСА)

➤ Външната сънна артерия има големи анатомични вариации. В 90% тя е разположена медиално от ВСА и в 10% – латерално от нея, ходът ѝ често е нагънат. На нивото на ъгъла на долната челюст тя се разделя на основните си клонове – а. temporalis superficialis и а. occipitalis.

➤ Сондата се разполага медиално от бифуркацията под мандибулата.

➤ ЕСА се характеризира с висока систолна и ниска (нулева или ретроградна) диастолна скорост, която зависи от съдовото съпротивление. Звукът от нея е характерен – отсечен, плющаш с изразена звукова компонента по време на систола. Тя се идентифицира чрез периодична и бърза компресия на хомолатералната повърхностна темпорална артерия, която предизвиква ондулиране на звуковия сигнал, синхронни пресичания и ретроградни зъбци в скоростната крива.

➤ ЕСА е основен колатерален източник при хемодинамично значима каротидна патология. В тези случаи скоростта на кръвотока нараства значително, а сонограмата може да наподобява тази на ВСА.

➤ С конвенционални доплерови и дуплекс-скениращи методи могат да се идентифицират кло-

новете на ЕСА – а. thyreoidea superior, а. lingualis, а. facialis, а. occipitalis, а. temporalis superficialis. Те имат характеристика на периферен съд и лесно се компресират, което се използва за разграничаването им от ВСА. Понякога горната тиреоидна артерия, която кръвоснабдява паренхимен орган, има висока диастола, ниско съдово съпротивление и част от ходът ѝ е краниално насочен. Тя се разпознава чрез притискане на щитовидната жлеза, което намалява кръвния ток в нея. Окципиталната артерия се открива в областта на мастоидния израстък. Тя е в непосредствена близост с ВА и играе роля на колатерална артерия при вертебрална патология.

2.8.4. Периорбитални артерии и доплеров офталмичен тест (ДОТ)

➤ Изследването на периорбиталните артерии – а. supratrochlearis и а. supraorbitalis се използва за провеждане на **доплеров офталмичен тест**. Те се инсонират с линейни 8-12 MHz сонди, локализиращи във вътрешния ъгъл на орбитата след нанасяне на контактен гел. Супратрохлеарната артерия се изследва по-лесно. Двете артерии имат нагънат ход и различен калибър, поради което се отвежда асиметричен доплеровия сигнал.

➤ Нормалният кръвен ток в периорбиталните артерии е с посока от ВСА към ЕСА и се записва над изолинията. Компресията на крайните разклонения на ЕСА (повърхностната темпорална, максиларната и лицевата артерии) намалява налягането в системата на ЕСА и скоростта на кръвния ток от ВСА се засилва. В тези случаи доплеровият офталмичен тест е **негативен**.

➤ При високостепенните стенози или тромбози на ВСА налягането в артерията след обструкция спада и кръвният ток започва да тече през колатералните пътища – през ЕСА към ВСА и Вилизиевия кръг. ДОТ се **позитивира** при компресия на крайните разклонения на ЕСА – кръвотока в периорбиталните артерии се снижава до нулевата линия или се обръща, което се определя от градиента в налягането между ВСА и ЕСА.

➤ При липса на градиент между ЕСА и ВСА и ефективно колатерално кръвообращение ДОТ може да е негативен независимо от наличието на хемодинамично значима каротидна патология. Среца се при асимптомни хронични каротидни стенози и тромбози.

➤ ДОТ има висока диагностична чувствителност и специфичност за скрининг и диагностика на значими екстракраниални каротидни стенози и тромбози.

➤ Офталмичната артерия се изследва с всички ултразвукови методи. Отвежда се слаб сигнал с характеристика на периферен съд.

2.9. Честота на изследване

Тя се определя индивидуално въз основа на целите на изследване, наличието на РФ, характеристиката на каротидната патология, лечебния подход и мотивацията на пациента [2]. Първото сонографско изследване, проведено с дуплекс-скениране, се приема за базисно. То позволява да се идентифицират следните групи от населението:

- здрави лица без РФ и каротидна патология;

- лица с РФ без каротидна патология;
- лица с РФ с каротидна патология;
- болни с МСБ без каротидна патология;
- болни с МСБ с каротидна патология;
- болни с мултифокална атеросклероза без МСБ;
- болни с мултифокална атеросклероза с МСБ.

2.9.1. Нормална сонографска характеристика на каротидните артерии

- Без РФ – веднъж на всеки 5 години; при поява на РФ за МСБ – веднъж годишно.
- С РФ и/или задебеляване на ИМК – веднъж годишно.

2.9.2. Нестенозираци плаки

- Стабилни плаки – минимум веднъж годишно.
- Нестабилни плаки – минимум 2 пъти годишно.

2.9.3. Каротидни стенози под 50%

- Стабилни плаки – минимум 2 пъти годишно.
- Нестабилни плаки – минимум на 3 месеца.

2.9.4. Каротидни стенози 50%-70%

- Стабилни плаки – минимум 2 пъти годишно при асимптомни стенози, на 3 месеца или по-често при симптомни каротидни стенози.

- Асимптомни нестабилни плаки – минимум на 3 месеца.

- Симптомни каротидни стенози - честотата се определя индивидуално.

2.9.5. Каротидни стенози над 70%

- Стабилни плаки – минимум на 3 месеца.
- Нестабилни плаки – честотата се определя индивидуално.

- При противопоказания за реваскуларизация и провеждане на медикаментозно лечение честотата на изследване се определя индивидуално, но не по-малко от 3-4 пъти годишно.

2.9.6. Каротидни тромбози

- Минимум веднъж годишно при нормална контролатерална ВСА, на 3 месеца при патология на контролатералната ВСА.

- При симптомна контролатерална стеноза на ВСА над 50% – честотата се определя индивидуално до провеждане на КЕ или КС.

- Задължително се оценява ефективността на колатералното кръвообращение.

2.9.7. Каротидни дисекации

- *Остър период* – ежедневно изследване за оценка на еволюцията на дисекацията. При медикаментозно лечение – честотата се определя индивидуално в зависимост от еволюцията и клиничната симптоматика. Препоръчва се транскраниално мониториране за регистрация на микроемболични сигнали.

- *При медикаментозно лечение и след КС* – в края на 1-я месец от терапията, след което на всеки 3 месеца през първата година.

2.9.8. Каротидни анебризми

- При консервативно лечение – на всеки 6 месеца.

- След оперативна или ендоваскуларна терапия – на 1, 6 и 12 месец през първата година, след което веднъж годишно.

2.9.9. Съчетана каротидна патология

- Честотата на изследването се определя индивидуално в зависимост от локализацията,

тежестта, вида и клиничната характеристика на каротидната патология, но не по-малко от 2 пъти годишно.

2.10. Оценявани ултразвукови показатели

2.10.1. Диаметър на артериалния лумен

- Измерва се с В-скениране в реално време и/или М-mode изобразяване в надлъжен размер като разстояние между интимата на съдовата стена поотделно в систола и диастола.

2.10.2. Дебелина на ИМК

- Измерва се в mm в В-mode и М-mode изобразяване. Измерванията се провеждат на поотдалечената от сондата съдова стена в няколко участъка. Препоръчва се да се използват специализирани програми.

2.10.3. Скоростни показатели на кръвния ток и индекси

- За ОСА измерванията се провеждат на 1 cm проксимално от бифуркацията, за ВСА – непосредствено след *bulbus caroticus*, при наличие на патология – в участъка, преди и след нея. Регистрират се:

- максимална систолна (СС), средна (СрС) и крайна диастолна (ДС) скорост;
- систоличен (СИ) и диастоличен (ДИ) индекси – съотношение на скоростните показатели на ВСА/ОСА;
- индекс на Пурцело (РР) и пулсативен индекс (PI).

- При използване на пулсов доплеров сигнал скоростта на кръвния ток се измерва в cm/s при разположение на пробния обем в центъра на съда и при ъгъл на инсонирание от 45-60° след задължителна корекция на ъгъла на инсонирание.

- При използване на постоянно-вълнова доплерова емисия скоростта се измерва с KHz при сонда под ъгъл приблизително 45° спрямо артерията.

2.10.4. Морфология на атероматозната плака

Оценява се посредством В-скениране в реално време или дуплекс-скениране. Отчитат се следните характеристики:

- **Ехогенност (плътност)**
 - *анехогенна* – стандартизирана спрямо кръвта;
 - *изоехогенна* – стандартизирана спрямо мастоидния мускул;
 - *хиперехогенна* – стандартизирана спрямо костта.
- **Повърхност**
 - *гладка (регулярна)* – ИМК комплексът е непрекъснат и без неравности;
 - *неравна (иррегулярна)* – ИМК е прекъснат и неравен;
 - *кухинна* – над 2 mm вдлъбнатост;
 - *разязвена* – повърхостта е неравна, кучинна, с излив на липидни субстанции и кръв.
- **Консистентност**
 - *хомогенна* – плаката предизвиква почти еднакъв ехогенен ефект, най-често е с гладка повърхност;
 - *хетерогенна* – плаката предизвиква различна ехогенност, на места с тъмни и светли

участъци. ИМК може да бъде гладък или с неравен контур. Може да има остри кръвоизливи;

- *смесена* – съчетание от горните две;
- *калцирана* – съдържание на калций в плаката, предизвикващо хиперехогенен сигнал и “засенчващ ефект” в сонограмата.

➤ **Форма**

- *концентрична*
- *продълговата*
- *ексцентрична*
- *на краче*

➤ **Размери**

- *точковидни*
- *къси*
- *дълги*

➤ **Брой**

- *единични*
- *множествени*
- *конфлуиращи*

➤ **Давност**

- *остри*
- *подостри*
- *хронични*

➤ **В клиничен аспект**

- *стабилна* – плаката е с хомогенна структура, гладка повърхност и добро фиброзно покритие;

- *нестабилна* – плаката е с хетерогенна структура, вътрешни хеморагии и отлагане на холестерол без покритие от фибротична субстанция, с висок риск за емболизиране.

2.10.5. Степен на обструкция

Използват се два метода за измерване на каротидните обструкции – скоростен и морфологичен. Най-точни резултати се получават при тяхното комбиниране.

2.10.5.1. Скоростен метод

➤ Прилага се при използване на конвенционални доплерови методи като скрининг за разграничаване на каротидни стенози под и над 50%.

➤ Базира се на линейна корелация между процента на стеноза и ускорението на максималната систолна скорост в участъка ѝ, която е най-изразена при каротидни стенози 50-80%.

➤ Степента на стеноза се определя по индикаторни критерии въз основа на хемодинамичните ѝ ефекти върху локалния кръвен ток и колатералното кръвообращение, които се класифицират като:

- **Първични** (на мястото на стенозата) – обективират се с повишаване на скоростните показатели, снижаване на съдовото съпротивление и поява на характерен шум.

- **Вторични** (преди и след стенозичния участък):

- **Престенозични** – предизвикват повишаване на индексите за оценка на съдовото съпротивление, снижаване на систолната скорост и поява на асиметрия в хомоложни сонограми;

- **Постстенозични** – предизвикват деформиране на скоростната крива, турбуленция, изпълване на спектралния прозорец, характерен шум.

- **третични** (при въвличане на колатералното кръвообращение) – предизвикват позитивни

ране на ДОТ и/или поява на стил-синдроми.

➤ Класификация на каротидните стенози (критериите са стандартизирани само за ВСА и са посочени на таблица 1):

• **нискостепенни (<50%)**

- Проксимално от стенозата кръвотокът е ламинарен, доплеровата крива е с нормална форма, ранодиастоличната инцизура на ОСА се изглажда;

- В участъка на стеноза систолната скорост се повишава, но под 125 cm/s;

- Дистално от стенозата спектралният прозорец е изпълнен;

- Регистрира се патологично съотношение А/В в сонограмата на хомолатералната супратрохлеарна артерия;

- ДОТ е отрицателен;

- Транскраниалната доплерова сонография е нормална.

• **средностепенни (50-75%)**

- Проксимално от стенозата кръвотокът е ламинарен, но със снижени скоростни показатели;

- В участъка на стеноза скоростните показатели се повишават (СС над 125 cm/s, ДС под 110 cm/s), индексът на Пурцело и PI се снижават;

- Дистално от стенозата е налице турбуленция, върхът на доплеровата крива се разширява и нацепва, спектралният прозорец се изпълва, звуковият сигнал е груб и прекъснат

- ДОТ е отрицателен;

- Сонографската характеристика на БМА е нормална.

• **високостепенни (>75%)**

- Критериите за средностепенна стеноза остават валидни до достигане на филиформена стеноза;

- В стенозичния участък СС нараства над 230 cm/s, а ДС над 110 cm/s;

- ДОТ се позитивира;

- Систоличният индекс нараства над 4.0;

- Филиформените стенози деформират скоростните криви, предизвикват нетипични промени, което затруднява тяхната сонографска диагноза;

- Регистрира се характерен патерн на БМА с провокиране на кръвен ток през комунициращите артерии на вилизиевия кръг;

- Нараства интрахемисферната асиметрия в скоростните показатели на хомоложните артерии;

- Трансмисивният пулсативен индекс се снижава под 0.92;

• **тромбози (обтурации) (100%)**

- критериите за високостепенни стенози са валидни;

- липсва сигнал от тромботичния участък;

- разграничаването между тромбоза и филиформена стеноза е затрудне-

Таблица 1. Критерии за стеноза на ВСА, базиращи се на скоростните показатели и индекси [9].

| Максимална СС (cm/s) | Крайна ДС (cm/s) | Систоличен индекс ВСА/ОСА | ДОТ | Степен на стеноза |
|----------------------|-------------------|---------------------------|-------------|-------------------|
| < 125 | < 40 | < 2 | Отрицателен | < 50% |
| > 125-230 | < 110 | > 2 | Отрицателен | 50-75% |
| > 230 | > 110 | > 4 | Положителен | 75-95% |
| Променлива | Променлива | Неприложим | Положителен | 95-99% |
| Липсва кръвен ток | Липсва кръвен ток | Неприложим | Положителен | Тромбоза |

но – препоръчва се провеждане на ултразвукова или друг вид.

➤ Недостатъците на метода.

• Липса на информация за ъгъла на инсониране.

• Повлияване на скоростните параметри от външни фактори – хематологични, сърдечни заболявания, аритмии, промени в общата хемодинамика, интракраниални стенози, стил-синдроми, локални извивки и др.

• Невъзможност за доказване на нестенозиращи плаки.

• Общите въздействия не променят СИ, който се използва за разграничаване на стенози от други процеси, предизвикващи ускоряване на кръвния ток.

• Критериите са стандартизирани само за стенози на ВСА.

2.10.5.2. Морфологичен метод

➤ Прилага се при изобразяващите недоплерови методи – В-скениране в реално време и дуплекс-скениране.

➤ Базира се на изобразяване на съдовата морфология и патологичния процес, измерване на остатъчния лумен в надлъжен и напречен срез на артерията и изчисляване на процента на лумена стеноза.

➤ Не съществува единен стандарт за морфологично ултразвуково измерване и документирани на степента на каротидна стеноза. В практиката са наложени измерващи методи, прилагани в ангиографската диагностика:

• „локален”, използван в European Carotid Surgery Trial (ECST) – съотношение между диаметра на остатъчния лумен към целия диаметър на артерията в участъка на стеноза;

• „дистален”, използван в North American Symptomatic Carotid Endarterectomy Trial (NASCET) – съотношение между диаметра на остатъчния лумен в стенотичния участък към дисталния диаметър на артерията. Използва се от Европейската организация за мозъчен инсулт за определяне на степента на каротидна стеноза. За критична се приема стеноза $\geq 70\%$, при която е показана реваскуларизация.

• Процентът на стеноза, измерен по двата метода, е различен, поради което посочването на начина на измерване е задължително в крайния резултат.

• Препоръчва се измерване на диаметра на ОСА на 3 cm проксимално от бифуркацията.

• Съотношението между диаметрите на ВСА и ОСА е относително постоянно – възлиза на 1.2 в 96% от случаите.

➤ Класификация на каротидните стенози по морфологичния метод:

• нестенозиращи (<20-30%) – диаметърът в участъка на стеноза е по-голям или равен на дисталния диаметър;

• нискостепенни (<49%);

• средностепенни (50-70%);

• високостепенни (70-95%);

• филиформни (над 95%);

• тромбози (100%).

➤ Недостатъци на морфологичния метод:

• Технически – наслагване на цветния кръвоток върху черно-бялото изображение, което може да маскира плаката.

• Анатомични – артефакти от акустично засенчване при калцирани плаки, елонгации, бримки, филиформните стенози и др.

• Самостоятелното му прилагане може да доведе до неточни резултати.

• Използване на различни методи на измерване, които не са съизмерими.

• Липса на международен стандарт.

2.10.6. Каротидни дисекации

➤ Доказват се с дуплекс-скениране и ултразвукова ангиография.

➤ Визуализира се разслояване на съдовата стена, ундулираща клапа и поява на „фалшив” лумен, от който се отвежда доплеров сигнал с обратна посока на основния кръвен ток.

➤ В напречен срез се изобразява двоен лумен в участъка на дисекацията.

➤ Понякога се установява интрамурален тромб.

➤ Проксимално от дисекацията се регистрира значително повишено съдово съпротивление

➤ Диагнозата се подпомага с КТА/МРА.

2.10.7. Каротидни аневризми

➤ Аневризмите в екстракраниалния сегмент на ВСА са най-често фузиформни и обхващат устието на ВСА в областта на бифуркацията. Техният лумен е значително разширен, което снижава кръвния ток и предизвиква локална турбуленция.

➤ Изпълнените с кръв аневризми са анехогенни при В-скениране и полихромни при цветно кодиране на кръвния ток. Доказват се с всички ултразвукови изобразяващи методи.

➤ Източници на грешки и фалшивоотрицателни резултати се получават при:

• частично или пълно тромбозирали аневризми – те са анехогенни, от тромбозиралите участъци не се отвежда доплеров сигнал;

• съчетание с елонгации и бримки на

ВСА;

• стеноза в аневризмата.

➤ Диагностичната чувствителност на ултразвуковата диагностика се повишава след контрастно усилване и прилагане на ултразвукова ангиография.

➤ При несигурни резултати се провежда КТА, МРА или ДСА

2.10.8. Варианти на развитие

Доказват се с различна чувствителност с цветно дуплекс-скениране. Конвенционалните доплерови методи не са надеждни.

➤ Елонгации – kinking и coiling

- Сигналят от коляното е бидирекционален.

- Скоростта на кръвния ток варира от нормална до ускорена в низходящото рамо.

- Промяната в ъгъла на инсонирание променя посоката на кръвния ток от ортоградна в ретроградна и обратно в зависимост от мястото на изследване – възходящо или низходящо рамо на извивката.

- При наслагване на двата сигнала може да възникне локална турбуленция.

- Диагнозата се затруднява от анатомични ориентации и неблагоприятни условия на инсонирание.

➤ *Хипоплазия*

- Намален диаметър на лумена на артерията, гладки и резки очертания на съдовата стена, снижени скоростни показатели.

- Значима асиметрия в сонографските показатели на хомоложните артерии.

- Болните са адаптирани към патологията и често са асимптомни.

- Може да се съчетава с друга патология.

➤ *Аплазия*

- Не се отвежда доплеров сигнал.

- Не се визуализира съдов лумен.

2.10.9. Локализация на патологията

Посочва се анатомичното разположение на каротидната патология.

➤ Обща сънна артерия – проксимално, дистално, срединно, по целия ход.

➤ Каротидна бифуркация – патологията ангажира дисталния сегмент на обща сънна артерия и пропагира към проксималния сегмент на ВСА и/или ЕСА.

➤ Вътрешна сънна артерия – устие, булбус, проксимален или дистален екстракраниален сегмент, каротиден сифон (супра- и субклиноидно).

➤ Множественост – патологията засяга много участъци на изследваната артерия.

➤ Мултифокалност – засягане на няколко артерии в различни участъци на тялото – глава, сърце, крайници.

2.10.11. Еволюция на каротидната патология

➤ без промяна

➤ прогрес

➤ регрес

➤ руптура на плаката

➤ стабилизиране

➤ дисекация

➤ емболизация

➤ поява на нови плаки

➤ атеротромбоза

➤ мултифокалност

➤ рецидив след КА или КС

➤ поява на други усложнения.

2.11. Източници на грешки

2.11.1. Обективни

➤ Лоши условия за инсонирание – къс врат, високо разположена бифуркация, силно нагнати артерии, екстремно затлъстяване, трахеостомия, интубация, тежка шийна спондилоатроза, оперативни шевове, постоперативни хематоми, поставяне на бандаж, некооперативност на пациента, тежка дихателна и сърдечна недостатъчност.

➤ Технически ограничения – нисък клас на използваната апаратура, неправилно зададени технически параметри.

➤ Характеристика на съдовата патология – остра (пресна) тромбоза, филиформена стеноза, засенчващ ефект над 1 cm при циркуферентни калцирани плаки, съчетана каротисно-каротисна, каротисно-вертебрална, каротисно-интракраниална патология.

2.11.2. Субективни

➤ Неопитност на изследователя.

➤ Грешна интерпретация на резултатите.

➤ Невъзможност за разграничаване на артефакти – некоригиран ъгъл на инсонирание, феномен “aliasing” и др.

➤ Грешен подбор на сонда.

➤ Неправилна експлоатация на апаратурата.

➤ Ползване на различни критерии при диагноза на патологията.

2.12. Диагностичен алгоритъм при каротидна атеросклероза

2.12.1. Асимптомни каротидни стенози

➤ *Дуплекс-сонографско изследване*

• провежда се от квалифициран специалист, работещ в сертифицирана лаборатория, като първи диагностичен тест за откриване на хемодинамичнозначими каротидни стенози (клас I, ниво на доказателства C).

• Показания:

– каротисни шумове (клас IIa, ниво на доказателства C);

– Асимптомни ХАНК, коронарна болест, аортна аневризма или мултифокална атеросклероза (клас IIb, ниво на доказателства C);

– Наличие на повече от 2 РФ – артериална хипертония, хиперлипидемия, тютюнопушене, фамилна обремененост от ранна атеросклероза и мозъчен инсулт (клас IIb, ниво на доказателства C);

– Ежегоден сонографски контрол при асимптомни каротидни стенози над 50%.

• Не се препоръчва сонографско изследване (клас III, ниво на доказателства C):

– За рутинен скрининг при асимптомни лица без РФ за атеросклероза;

– При неврологични и психични заболявания, несвързани със съдова етиология;

– За многократно проследяване при

лица без РФ за атеросклероза и с нормална сонографска находка при базовото изследване.

ДСА
 ▶ *Изобразяващи изследвания – КТА, МРА или*

- Показания:
 - невъзможност за дуплекс-сонографско изследване;
 - неубедителни ултразвукови резултати;
 - за качествен контрол на ултразвуковата диагностика;
 - по желание на пациента.

2.12.2. Симптомни каротидни стенози

▶ *Дуплекс-сонографско изследване*

• Провежда се от квалифициран специалист, работещ в сертифицирана лаборатория, като първи диагностичен тест за откриване на хемодинамичнозначими каротидни стенози (клас I, ниво на доказателства C).

• Показания (клас I, ниво на доказателства C)

- При преходни зрителни или неврологични симптоми, суспектни за каротидна патология;
- болни с неврологична симптоматика от басейна на сънните артерии;
- при пациенти с неспецифични неврологични симптоми, които се предполага, че са резултат от мозъчна исхемия;
- при съмнение за кардиоемболизъм се провежда допълнително ехокардиография.

ДСА
 ▶ *Изобразяващи изследвания – КТА, МРА или*

• Показания (клас IIa, ниво на доказателства C)

- При неубедителни резултати от ултразвуковото изследване;
- Когато не се открива екстракраниална причина при наличие на зрителни или хемисферни исхемични симптоми;
- При съмнение за трансторакални или интракраниални съдови лезии, недостъпни за ултразвукова диагностика и предстояща каротидна реваскуларизация;
- При технически ограничения и противопоказания за провеждане на ултразвуково изследване;
- При субтотални стенози или пълни тромбози на ВСА, установени с дуплекс-скениране, ако се обсъжда реваскуларизация (Клас IIb, ниво на доказателства C);
- За контрол на качеството на ултразвуковата лаборатория чрез сравнителна оценка на резултатите от няколко изобразяващи методи (клас I, ниво на доказателства C).

- Специфични изисквания
 - Препоръчва се използване на МРТ системи с висококачествено изображение;

- При болни с бъбречна недостатъчност или обширни съдови калцификати се прилага МРА без контраст;
- При противопоказания за МРА поради клаустрофобия, имплантиран пейсмейкър или други несъвместими устройства каротидните артерии се изследват с КТА;
- При болни с нарушена бъбречна функция се използва селективна ангиография за ограничаване на нефротоксичното действие на контраста;

РАЗДЕЛ III. ТЕРАПЕВТИЧНО ПОВЕДЕНИЕ

3.1. Цел

Да се редуцира рискът от мозъчен инсулт и свързаната с него смъртност и инвалидност като резултат от каротидна патология посредством индивидуална първична и вторична профилактика на мозъчносъдова болест (МСБ), съобразено с вида и тежестта на каротидната патология, коморбидните заболявания, вида и честотата на придружаващите РФ [2].

3.2. Видове

3.2.1. Медикаментозно лечение

3.2.2. Ревскуларизация

- ▶ Каротидна ендартеректомия (КЕ)
- ▶ Каротидно стентирание (КС)

3.2.4. Немедикаментозно и медикаментозно модифициране на РФ за МСБ

3.3. Показания за медикаментозно лечение

3.3.1. Пациенти с каротидна атеросклероза и нисък риск от мозъчен инсулт

- ▶ задебеляване на ИМК
- ▶ асимптомни каротидни стенози <70%
- ▶ симптомни каротидни стенози <50%

3.3.2. Пациенти с каротидна атеросклероза, висок риск от мозъчен инсулт и противопоказания за реваскуларизация

- ▶ асимптомни каротидни стенози >70% и над 3% периперативен или интервенционален риск.
- ▶ симптомни каротидни стенози >50% след транзиторна исхемична атака или исхемичен мозъчен инсулт и над 6% периперативен или интервенционален риск.

3.4. Профилактика при каротидна атеросклероза

Първичната и вторичната профилактика при наличие на каротидна атеросклероза следва указанията на *Националния консенсус за профилактика, диагноза, лечение и рехабилитация на мозъчносъдовите заболявания* [1]. В настоящия консенсус са посочени особеностите на медикаментозното лечение при симптомни и асимптомни каротидни обструкции.

3.4.1. Немедикаментозно модифициране на РФ за МСБ

- Хранителен режим
 - Диета, богата на плодове, зеленчуци, ниско съдържание на наситени мастни киселини.
 - Намален прием на сол (<2.34 g/d), повишен прием на калий (4.7 g/d) и на витамини В.
- Физическа активност – умерена 30-45 min дневно.
- Поддържане на оптимално телесно тегло (ИТМ 18.5-24.9kg/m²) и обиколка на талията 101.6 cm за мъже и 88.9 cm за жени.
- Отказ от тютюнопушене, избягване на пасивно такова.
- Силно редуцирана консумация на алкохол до 1-2 питиета/дневно.

3.4.2. Особености на медикаментозното лечение при каротидна атеросклероза

- *Контрол на дислипидемията*
 - При липса на противопоказания с цел стабилизиране на атероматозните плаки и подобряване на ендотелната функции при всички пациенти с каротидна атеросклероза се препоръчва лечение с високоефективни статини до таргетни нива на ЛНП-холестерола под 100 mg/dL (2.58 mmol/l) при асимптомна каротидна стенози и под 70 mg/dL (1.8 mmol/l) при симптомни каротидни обструкции (ниво на доказателства В).
- *Контрол на захарния диабет*
 - При болни със ЗД и каротидни стенози лечението със статини цели достигане на таргетни нива на ЛНП-холестерола под 70 mg/dL (1.8 mmol/l) (ниво на доказателства В).
- *Антиагреганти*
 - Ацетилсал 75-325 mg дневно при наличие на каротидна атеросклероза (ниво на доказателства А).
 - При противопоказания за аспирин (риск от кървене, алергия) е уместно използване на клопидогрел 75 mg дневно (ниво на доказателства С). Комбинирано лечение с двата медикамента се прилага при определени индикации.
- *Антикоагуланти* – вж. *Национален консенсус за профилактика, диагноза, лечение и рехабилитация на мозъчносъдовите заболявания* [1].
- *Невропротекция* – вж. *Национален консенсус за профилактика, диагноза, лечение и рехабилитация на мозъчносъдовите заболявания* [1].

3.5. Реваскуларизация

3.5.1. Критерии за реваскуларизация (КЕ или КС)

- наличие на неврологични симптоми.
- степен на каротидната стеноза, определена по дисталния метод (NASCET критерии).
- наличие на съпътстващи заболявания и тяхната тежест – за висок коморбиден риск се приема застойна сърдечна слабост, тежка левокамерна дисфункция, необходимост от сърдечна хирургия в предстоящите 6 седмици, пресен миокарден инфаркт, нестабилна стенокардия, тежка белодробна болест, съчетанието между посочените заболявания се счита за значително повишен коморбиден риск.
- оценка на риска по ASA.

- анатомични особености на съдовата система.
- морфология на каротидната плака – оценява се задължително преди реваскуларизацията с ултразвуков или друг изобразяващ метод.
- степен на периперативен или перипроцедурен риск.
- очаквана преживяемост.
- личните предпочитания на пациента.

3.6. Каротидна ендартеректомия

По настоящем КЕ е основен метод за реваскуларизация, с който се сравнява ендоваскуларната терапия.

3.6.1. Показания

- Асимптомни каротидни стенози над 70% и периперативен риск от ИМИ и смърт под 3% при пациенти на възраст под 75 г. с очаквана преживяемост над 5 години.
- *Абсолютни* при симптомни каротидни стенози (след ТИА или ИМИ) над 70%, определени с дуплекс-скениране (Клас I, ниво на доказателства А) и *препоръчителни* при каротидни стенози 50-69% (Клас Ib, ниво на доказателства А) (NASCET критерии) при периперативен риск от ИМИ и смърт под 6%.
- При симптомни пациенти (след ТИА или ИМИ) без противопоказания за ранна реваскуларизация се препоръчва КЕ в 2-седмичен срок от последните симптоми (Клас IIa, ниво на доказателства В).

3.6.2. Противопоказания

- Разположение на каротидната стеноза над нивото на С₂ шиен сегмент или под нивото на клавикулата (Клас IIa, ниво на доказателства В).
- Друга хирургична интервенция или радиотерапия в шийната област, затрудняващи хирургичния достъп.
- Висок коморбиден риск (Клас I, ниво на доказателства С).
- Каротидна стеноза под 50% (Клас III, ниво на доказателства С).
- Хронична каротидна тромбоза (Клас III, ниво на доказателства С).
- Тежък неврологичен дефицит след инсулт (Клас III, ниво на доказателства С).

3.6.3. Усложнения

- *Кардиоваскуларни*
 - вазовагален и вазодепресорен синкоп
 - миокарден инфаркт
- *Неврологични*
 - мозъчен инфаркт
 - мозъчен кръвоизлив
 - хиперперфузионен синдром
 - епилептични гърчове
 - лезии на черепномозъчни нерви
- *Локални*
 - инфекция
 - хематом около оперативната рана
- *Лезии на каротидните артерии*
 - дисекация
 - тромбоза
 - рецидив на стенозата
- Летален изход.

3.6.4. Перипроцедурно поведение

➤ Препоръчва се лечение с аспирин 80-325 mg дневно преди КЕ, което продължава постоперативно за неопределено време (клас I, ниво на доказателство A).

➤ Нискомолекуларен хепарин в постоперативния период.

➤ Един месец след КЕ се започва лечение с аспирин 80-325 mg дневно или клопидогрел 75 mg дневно за профилактика на миокарден инфаркт или мозъчен инсулт (клас I, ниво на доказателство B).

➤ Преди и след КЕ се препоръчва антихипертензивно лечение за контрол на кръвното налягане (клас I, ниво на доказателство C).

➤ В рамките на 24 часа преди и след КЕ трябва да се документират резултатите от неврологичен преглед (клас I, ниво на доказателство C).

➤ Пач ангиопластика може да бъде полезна за приключване на КЕ (клас II; ниво на доказателство B).

➤ При болни с КЕ се препоръчва лечение със статини независимо от нивото на серумните липиди (клас II, ниво на доказателство B).

➤ След КЕ се препоръчва ултразвукова или друга неинвазивна образна диагностика на каротидните артерии за оценка на тяхната проходимост на 1-я, 6-я и 12-я месец след оперативната процедура. Интервалите на сонографски контрол могат да се удължат при установяване на дълготрайна стабилност (клас II, ниво на доказателство C).

3.6.5. Принципи на сонографски контрол след КЕ

➤ Изследването се провежда по стандартен протокол. Започва се с черно-бяло В-скениране в реално време, след което се прилага цветно дуплекс-скениране и доплерови изобразяващи методи.

➤ След КЕ с/или без пач сънните артерии се проследяват двустранно по цялата им дължина. Задължително се изследват участъците в оперативната област, които са с повишен риск от рестенози.

• След КЕ с директен шев без пач каротидната артерия е с нормален диаметър.

• При използване на пач пластика след КЕ диаметърът на каротидната артерия е по-голям от изходния.

• Синтетичният пач предизвиква типичен хиперехогенен образ в артериалната стена като не се наблюдава интима.

3.6.6. Предимства на КЕ пред КС

➤ При недостъпна за КС анатомия и голяма извитост на аортната дъга.

➤ При големи атеросклеротични плаки в аортната дъга и суплаорталните артерии поради риск от перипроцедурна емболизация.

➤ Отсъствие на достъп до каротидната артерия за КС.

➤ Подвижен тромб в каротидните артерии.

➤ Тежка бъбречна недостатъчност.

➤ Противопоказания за лечение с антиагреганти.

➤ Симптомни каротидни извивки и бримки при определение индикации – неврологични и не неврологични.

➤ Свръхчувствителност към контрастни ма-

тери.

➤ Изразени калцификати в областта на каротидната стеноза, предизвикващи висок процент на остатъчна стеноза поради невъзможност за дилатация.

➤ КЕ е с доказани най-добри дългосрочни резултати.

3.7. Каротидно стентирание

3.7.1. Показания

➤ Като алтернатива на КЕ при симптомни пациенти с висок, умерен или нисък риск от усложнения, свързани с ендоваскуларната интервенция, когато диаметърът на ВСА е редуциран над 70%, документирано с неинвазивни образни методи, или с повече от 50% при използване на катетър-ангиографско изследване, и очаквана честота на перипроцедурен инсулт или смърт под 6% (Клас I, ниво на доказателство B).

➤ Подборът на асимптомни пациенти за каротидна реваascularизация трябва да бъде ръководен от оценка на придружаващите заболявания, очакваната продължителност на живота и други индивидуални фактори и трябва да включва задълбочено обсъждане на риска и ползите от процедурата и да е съобразен с предпочитанията на пациента (Клас I, ниво на доказателство B).

➤ Уместно е да се предпочете КС пред КЕ при пациенти с шийна аномалия, неподходяща за каротидна хирургия (клас IIa, ниво на доказателство B).

➤ При симптомни пациенти (с ИМИ или ТИА) без противопоказания за ранна реваascularизация е уместна ендоваскуларна интервенция в рамките на 2 седмици от индексното събитие (клас IIa, ниво на доказателство B).

➤ КС може да се обсъжда при силно селективно пациенти с асимптомна каротидна стеноза (над 60%, определена с ангиография и над 70% установена с дуплекс-скениране), но ефективността му в сравнение с медикаментозната терапия не е добре документирана (клас IIb, ниво на доказателство B).

➤ При симптомни и асимптомни пациенти с висок риск от перипроцедурни усложнения, ефективността на КС спрямо медикаментозната терапия не е добре установена (клас IIb, ниво на доказателство B).

3.7.2. Противопоказания

➤ Неврологични

• Тежък когнитивен и огнищен неврологичен дефицит след инсулт (Клас III, ниво на доказателства C).

➤ Анатомични и съдови:

• отсъствие на сигурен достъп до каротидната артерия;

• голяма извитост на аортната дъга, общата или вътрешната сънна артерия;

• интракраниална аневризма или артерио-венозна малформация, налагаща хирургично лечение;

• каротидна стеноза под 50% (Клас III, ниво на доказателства A);

• хронична каротидна тромбоза (Клас III, ниво на доказателства C).

➤ Други – хронична бъбречна недостатъчност, непоносимост към аспирин, клопидогрел и други антиагреганти, свръхчувствителност към контрастни материи, очаквана преживяемост под 5 г.

➤ Несъгласие от страна на пациента.

3.7.3. Усложнения

➤ Кардиоваскуларни:

- синкоп;
- миокарден инфаркт.

➤ Каротидни:

- дисекация;
- тромбоза или перфорация на каротидната артерия;

• преходен вазоспазъм.

➤ Неврологични:

- транзиторна исхемична атака;
- мозъчен инфаркт;
- мозъчен кръвоизлив;
- хиперперфузионен синдром;
- епилептични гърчове.

3.7.4. Перипроцедурно поведение

➤ Преди и най-малко 30 дни след КС се препоръчва комбинирано лечение с аспирин 80-325 mg и клопидогрел 75 mg дневно (клас I, ниво на доказателство C).

➤ Преди и след КС се препоръчва антихипертензивно лечение за контрол на кръвното налягане (клас I, ниво на доказателство C).

➤ В рамките на 24 часа преди и след КС трябва да се документират резултатите от неврологичен преглед (клас I, ниво на доказателство C).

➤ При нисък риск от съдово нараняване разгръщането на устройство за дистална мозъчна протекция по време на КС може да понижи риска от мозъчен инсулт (клас II, ниво на доказателство C)

➤ Неинвазивна образна диагностика на екстракраниалните каротидни артерии с цел оценка на тяхната проходимост след реваascularизация се препоръчва на 1-я, 6-я и 12-я месец след процедурата. Интервалите на сонографски контрол могат да се удължат при установяване на дълготрайна стабилност (клас II, ниво на доказателство C).

3.7.5. Принципи на сонографски контрол след КС

➤ Изследването започва с черно-бяло В-скениране в реално време (стенът предизвиква типичен артефакт), след което се прилагат доплерови изобразяващи методи.

➤ Задължително се инсонира проксималната и дисталната част на стента в областта на прехода му към артерията.

➤ Изследват се няколко участъка по хода на стента в зависимост от позицията и дължината му. Следва се правилото: поне 3 участъка при преход на стента от ОСА към ВСА (проксимален, среден и дистален), поне 2 участъка при локализацията му в устието на ВСА (проксимален и дистален) или повече при съмнение за стеноза. Препоръчва се изследване по хода на целия стент и поне 2 cm проксимално и дистално от него.

3.7.6. Предимства на КС пред КЕ

➤ При болест на Takayasu.

➤ При пациенти след предшестваща хирургия на шията или след лъчетерапия.

➤ При каротидна дисекация.

➤ При пациенти с висок риск от периперативни усложнения.

➤ Балонната каротидна ангиопластика се препоръчва при симптомни пациенти с високостепенна каротидна стеноза, дължаща се на фибромускулна дисплазия.

➤ При високо разположена или интраторакално разположена каротидна бифуркация или други анатомични особености, затрудняващи хирургичното лечение.

➤ При пациенти с коронарна болест на сърцето и сърдечна недостатъчност.

➤ При неусложнени аневризми на каротидните артерии – показание за имплантиране на покрит стент (стент-графт).

➤ При вродени артериовенозни малформации на ЕСА или ВСА с показания за ендоваскуларно лечение – имплантиране на покрит стент, който е или емболизационни партикули.

3.8. Поведение при рестеноза след КЕ или КС

3.8.1. Показания за реваascularизация посредством КЕ или КС

➤ Рецидивираща симптомна каротидна рестеноза при спазване на същите критерии, както при първоначалната реваascularизация (виж 3.6.1.) (клас IIa, ниво на доказателства C).

➤ Бързо прогресираща рестеноза и висок риск от пълна тромбоза, установени с ултразвуков или друг изобразяващ метод (клас IIa, ниво на доказателства C).

➤ Рецидивираща асимптомна каротидна стеноза при спазване на същите критерии, както при първоначалната реваascularизация (виж 3.6.1.) (клас IIb, ниво на доказателства C).

3.8.2. Противопоказания за реваascularизация

➤ Асимптомна каротидна стеноза под 70%, която е стабилна във времето (клас III, ниво на доказателства C).

3.9. Специални групи пациенти

3.9.1. Препоръки за поведение преди кардиохирургия

➤ Скринингово дуплекс-скениране на каротидните артерии се препоръчва преди коронарен байпас при пациенти над 65-годишна възраст, при стеноза на лявата коронарна артерия, артериална недостатъчност на крайниците, анамнеза за тютюнопушене, мозъчен инсулт, ТИА или каротиден шум (клас IIa, ниво на доказателство C).

➤ Каротидна реваascularизация чрез КЕ или КС с протектор срещу емболизация преди или едновременно с миокардна реваascularизация се препоръчва при пациенти със симптомна каротидна стеноза над 80% и давност на прекаран ипсилатерален исхемичен мозъчен инцидент до 6 месеца (клас IIa, ниво на доказателства C).

➤ Не е добре установена безопасността и ефикасността на каротидната реваascularизация преди или едновременно с миокардна реваascularизация при асимптомни каротидни стенози,

независимо от тяхната тежест (клас IIb, ниво на доказателства C).

3.10.2. Препоръки за поведение при фибромускулна дисплазия на каротидните артерии

➤ Препоръчва се ежегодно дуплекс-сонографско изследване на каротидните артерии за оценка на тежестта на заболяването, (клас IIa, ниво на доказателства C).

➤ Използването на тромбоцитни антиагреганти е оправдано, но не са установени оптимален медикамент и дозировка (клас IIa, ниво на доказателства C).

➤ Провеждане на каротидна ангиопластика с или без стентирание е приемливо при пациенти с ретинални или хемисферни неврологични симптоми на страната на фибромускулната дисплазия, но не са налични сравнителни данни по отношение на методите за реваскуларизация. (клас IIa, ниво на доказателства C).

➤ Не се препоръчва реваскуларизация при пациенти с асимптомна каротидна фибромускулна дисплазия, независимо от тежестта на стенозата. (клас III, ниво на доказателства C).

3.10.3. Препоръки за поведение при каротидна дисекция

➤ Контрастна КТА, МРА и дигитална субтракционна ангиография са полезни за диагностика на каротидната дисекция (клас I, ниво на доказателства C).

➤ При симптомна каротидна дисекция се препоръчва парентерално приложение на нефракциониран или нискомолекулен хепарин, следвани от орален антикоагулант или използване на орален антикоагулант без предшествващ хепарин в продължение на 3 до 6 месеца с последваща антиагрегантна терапия с аспирин (80 до 325 mg дневно) или клопидогрел 75 mg дневно) (клас IIa, ниво на доказателства C).

➤ Каротидна ангиопластика и стентирание след остра каротидна дисекция може да се обсъжда при липса на противопоказания, когато исхемичните неврологични симптоми не са се повлияли от антикоагулантното лечение (клас IIb, ниво на доказателства C).

➤ Безопасността и ефективността на терапията с бета-адренергични антагонисти, ACE – инхибитори или недихидропиридинови антагонисти на калциевите канали (верапамил или дилтиазем), за понижаване на кръвното налягане до нормални граници не са добре установени (клас IIb, Ниво на доказателства C).

3.12. Оценка на терапевтичния ефект

3.12.1. Клинично изследване

3.12.2. **Цветно дуплекс-скениране** – метод на първи избор за оценка на терапевтичния ефект върху морфологията, еволюцията и функционалната характеристика на каротидната патология.

3.12.3. Други изобразяващи методи

➤ МРА, КТА и ДСА – не се използват рутинно. Прилагат се при невъзможност за ултразвуково изследване, при неубедителни сонографски резултати или по желание на пациента.

3.13. Консултации с други специалисти

➤ ендокринолог – при наличие на ендокрино заболяване.

➤ кардиолог – при наличие на сърдечни заболявания.

➤ неврохирург – при интракраниални аневризми на ВСА и травми в шийната област.

➤ съдов хирург – при обсъждане на КЕ.

➤ ендоваскуларен специалист – при обсъждане на КС.

➤ рентгенолог – за провеждане на невроизобразяващи изследвания.

➤ физиотерапевт – за назначаване на специализирана неврорехабилитация.

➤ диетолог – за избор на диетичен режим.

➤ социален работник.

➤ други специалисти – съобразно съпътстващите заболявания.

3.14. Диспансеризация

При всички болни с каротидна патология се препоръчва диспансеризация и лонгитудинално наблюдение съгласно посочения алгоритъм.

3.15. Трудово-експертна оценка

Провежда се от лекарските консултативни комисии (ЛКК), териториалните експертни лекарски комисии (ТЕЛК) и Националната експертна лекарска комисия (НЕЛК).

3.16. Социални грижи

Оказват се от съответните социални служби съгласно нормативните разпоредби.

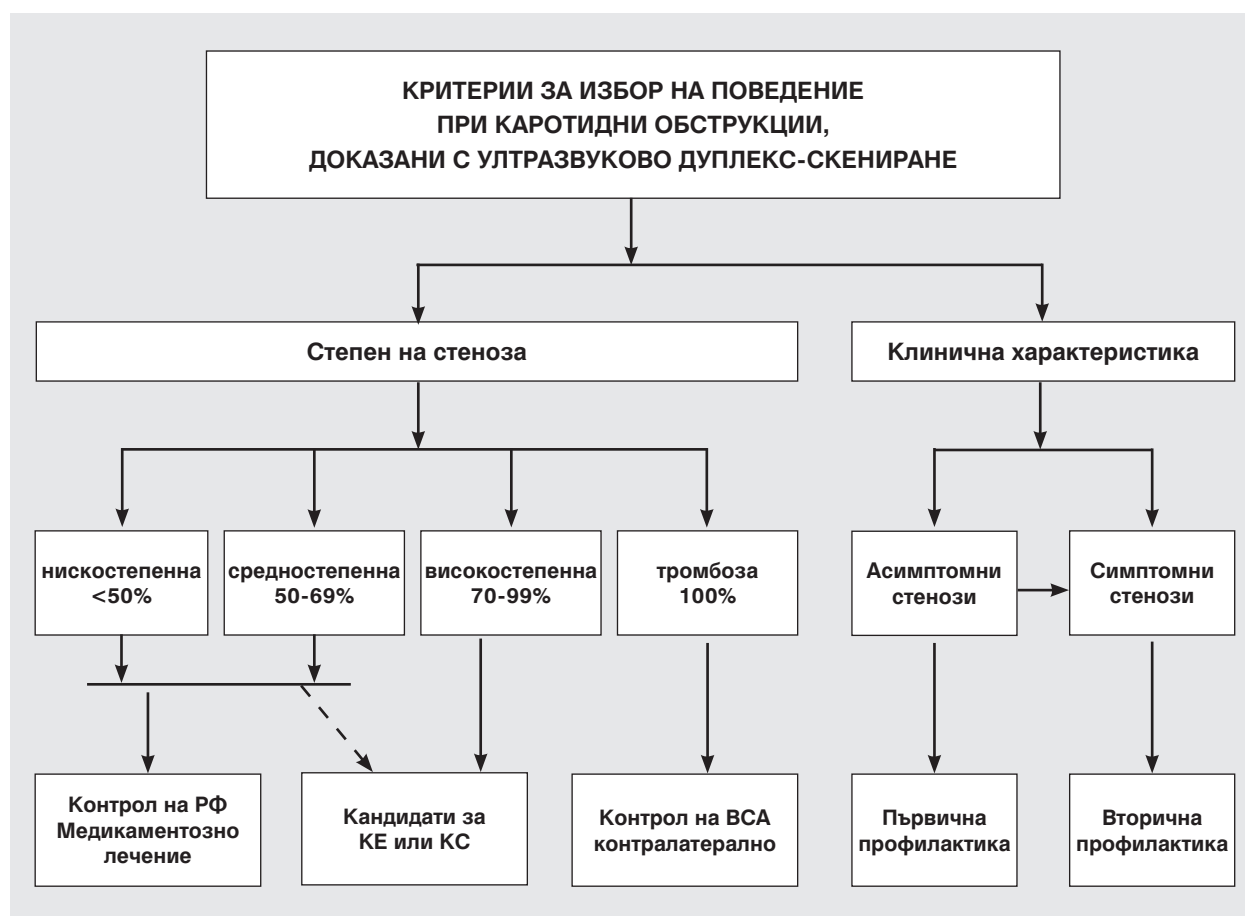КНИГОПИС / REFERENCES

1. Национален консенсус за профилактика, диагноза, лечение и рехабилитация на мозъчносъдовите заболявания. Велико Търново, 2001.
2. Титянова Е, Велчева И, Стаменов Б, Христова Е, Каракнева С, Стайков И, Гроздински Л, Петров И. Алгоритъм за ултразвукова диагностика и терапевтично поведение при каротидна патология. Консенсус на Българската асоциация по невросонология и мозъчна хемодинамика **4**, 2008, 2:127-134.
3. Титянова Е. Ултразвукова диагностика в неврологията. КОТИ ЕООД, С, 2006.
4. 2011 ASA/ACCF/AHA/AANN/AANS/ACR/ASNR/CNS/SAIP/SCAI/SIR/SNIS/SVM/SVS Guideline on the Management

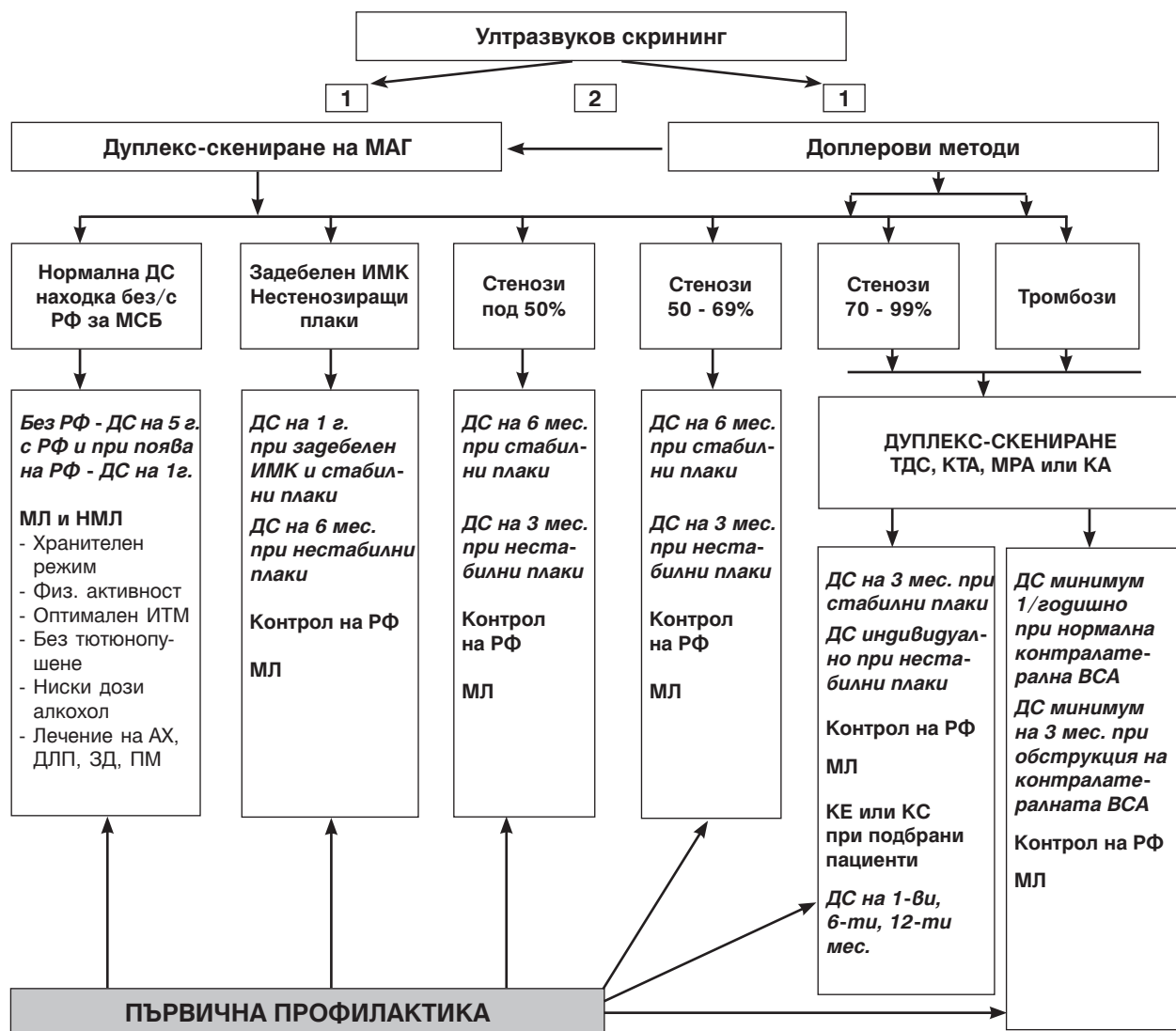
of Patients With Extracranial Carotid and Vertebral Artery Disease. A Report of the American College of Cardiology Foundation/American Heart Association Task Force on Practice Guidelines, and the American Stroke Association, American Association of Neuroscience Nurses, American Association of Neurological Surgeons, American College of Radiology, American Society of Neuroradiology, Congress of Neurological Surgeons, Society of Atherosclerosis Imaging and Prevention, Society for Cardiovascular Angiography and Interventions, Society of Interventional Radiology, Society of NeuroInterventional Surgery, Society for Vascular Medicine, and Society for Vascular Surgery. *Stroke* **57**, 2011:16-94.

5. Bates E. et al. ACCF/SCAI/SVMB/SIR/ASITN 2007 Clinical Expert Consensus Document on Carotid Stenting. *Vasc Med* **12**, 2007:35-83.
6. European Federation Committee of Medical Ultrasound Safety. EFSUMB Clinical Safety Statement for Diagnostic Ultrasound – 2008. (www.efsumb.org)
7. ESVS Guidelines. Invasive Treatment for Carotid Stenosis: Indications, Techniques. Liapis CD, PRF Bell, Mikhailidis D, Sivenius J, Nicolaides A, Fernandes J e Fernandes, Biasi G, Norgren L, on behalf of the ESVS Guidelines Collaborators *Eur J Vasc Endovasc Surg* **37**, 2009:S1-S19.
8. Guidelines for management of ischaemic stroke and transient ischaemic attack 2008. European Stroke Organisation (ESO) Executive Committee; ESO Writing Committee. *Cerebrovasc Dis.* **25**, 2008; 5, 457-507.
9. Grant EG, Benson CB, Moneta GL, et al. Carotid artery stenosis: gray-scale and Doppler ultrasound diagnosis—Society of Radiologists in Ultrasound Consensus Conference. *Radiology* **229**, 2003:340–346.
10. Guidelines for patient selection and performance of carotid artery stenting. The Carotid Stenting Guidelines Committee. DOI: 10.1111/1445-2197.2010.05330.x© 2010 Journal compilation © 2010 Royal Australasian College of Surgeons.
11. North American Symptomatic Carotid Endarterectomy Trial (NASCET) Group. Long-term prognosis and effect of endarterectomy in patients with symptomatic severe carotid stenosis and contralateral carotid stenosis or occlusion: results from NASCET. *J Neurosurg* **83**, 1995:778–782.
12. The Neurosonology Research Group of the World Federation of Neurology. Guidelines Update – 2010.
13. Titianova E, Niederkorn K, Christova E (Eds) Atlas of Neurosonology. COTY Ltd., Sofia, 2008.
14. Warlow CP. Symptomatic patients: the European Carotid Surgery Trial (ECST). *J Mal Vasc* **18**, 1993: 198–201.

Приложение 1



Алгоритъм за ултразвукова диагностика и терапевтично поведение при екстракраниална каротидна патология



АСИМПТОМНИ КАРОТИДНИ СТЕНОЗИ

СИМПТОМНИ КАРОТИДНИ СТЕНОЗИ

Легенда на алгоритъма:

АХ – артериална хипертония
 ВСА – вътрешна сънна артерия
 ДС – дуплекс скениране
 ЗД – захарен диабет
 ИТМ – индекс на телесна маса
 КА – каротидна ангиопластика
 КЕ – каротидна енартеректомия
 КС – каротидно стентирание
 МАГ – магистрални артерии на главата
 МЛ – медикаментозно лечение
 НМЛ – немедикаментозно лечение
 ПМ – предсърдно мъждене
 РФ – рискови фактори
 ТДС – транскраниална доплерова сонография

